

4/2022 August

C 14117

päd

Praktische Pädiatrie



omnimed
www.omnimedonline.de

Vorteile der selektiven perkutanen Myofasziotomie zur Behandlung des Zehenspitzenengangs

David Pomarino, Anna Emelina,
Johanna R. Thren, Frieder Brückner,
Fabian Goede, Alexander Nazarkin,
Kevin Rostásy, Svenja Schirmer,
Jan O. Schönfeldt, Anneke Thren,
Bastian Fregien

Summary

The article at hands describes 3 case studies taken from a retrospective study, which investigates the treatment results for the surgical treatment of toe walking in 50 patients between the age of 5 and 18. The patients were treated using a surgical method which aims to make the procedure minimally invasive for the young patients. A selective percutaneous myofasciotomy was used in accordance with the approach first described by Valery Ulzibat.

All participants presented with persistent and pronounced toe walking gait, which led to the referral for surgical treatment. During the surgery, small incisions are made into the fasciae in the calf muscle to improve the flexibility of the musculature. The procedure minimises the risks of side-effects and negative consequences for patients and can be completed in a shorter period of time than other surgical treatment approaches for toe walkers.

We summarise the results of the retrospective study and present 3 case studies which act as examples of the outcomes of this treatment approach in toe walkers with different clinical characteristics.

Keywords

Toe walking, myofasciotomy, Ulzibat-Method, forefoot gait, drop foot.

Zusammenfassung

Wir beschreiben in diesem Artikel 3 Fälle aus einer retrospektiven Studie, die die chirurgischen Behandlungsergebnisse eines Zehenspitzenenganges bei 50 Patienten im Alter von 5–18 Jahren untersucht. Die Patienten wurden mit einem operativen Eingriff unter Verwendung eines minimal-invasiven Verfahrens behandelt: Der sogenannten selektiven perkutanen Myofasziotomie nach Valery Ulzibat.

Alle Studienteilnehmer zeigten einen hartnäckigen oder besonders schweren Zehenspitzenengang und wurden daher operativ behandelt. Während der Operation durchtrennt der Chirurg einzelne verkürzte Faszienstränge in der Wadenmuskulatur, um so eine verbesserte Dehnbarkeit der Muskulatur zu erreichen. Dieses Verfahren ist für die Patienten kaum mit Risiken oder negativen Folgen verbunden und verkürzt die Dauer des Eingriffs im Vergleich zu anderen operativen Behandlungsansätzen bei Zehenspitzenengängen erheblich.

Wir fassen die Ergebnisse der Studie im Folgenden zusammen und beschreiben sie beispielhaft anhand von 3 Fällen.

Schlüsselwörter

Zehenspitzenengang, Myofasziotomie, Ulzibat-Methode, Vorfußgang, Spitzfuß.

Einleitung

Der Begriff Zehenspitzenengang (ZSG) bezeichnet eine Ganganomalie, bei der die Patienten zu mehr als 50 % der Zeit auf dem Vorfuß gehen. Der Zehenspitzen-

engang tritt oft bei Kleinkindern auf und bleibt häufig nur für eine begrenzte Zeit bestehen. In vielen Fällen klingen die Symptome ohne weitere Behandlung von selbst ab (14). Viele Autoren beschreiben den Zehenspitzenengang als eine mögliche – vorübergehende – Phase der motorischen Entwicklung bei gesunden Kindern. Dennoch findet sich in der Fachliteratur kein Konsens darüber, wie lange der Zehenspitzenengang anhalten darf, ehe eine Behandlung der Ganganomalie zu empfehlen ist (12). Bleibt der Zehenspitzenengang unbehandelt, kommt es oft zu einer Reihe von negativen Folgen. Die Patienten verletzen sich durch häufige Stürze und vermehrtes Stolpern (7), erleben erhebliche Einschränkungen in der Beweglichkeit des oberen Sprunggelenks und fühlen sich in ihrem sozialen Umfeld durch die Ganganomalie verunsichert (3). So mindert der persistierende Zehenspitzenengang die Lebensqualität der Patienten und verursacht ihnen später oft Schmerzen und Unbehagen.

Diese negativen Konsequenzen können durch eine frühzeitige und angemessene Behandlung während oder vor dem Erreichen des Jugendalters der Patienten verringert oder ganz vermieden werden. Die Studien in der Fachliteratur weisen auf das Risiko hin, dass sich die Sehnen bei Patienten, die sich erst spät für eine Behandlung entscheiden, im Laufe der Zeit verkürzen und die Fußdeformitäten verschlimmern können (14). Wir empfehlen die operative Behandlung des Zehenspitzenengangs bei Patienten, wenn die Fähigkeit, den Vorfuß anzuheben, durch einen verkürzten Wadenmuskel stark erschwert wird und ein gesundes Gangbild so dauerhaft eingeschränkt oder gänzlich verhindert wird. Die Literatur empfiehlt einen offenen oder

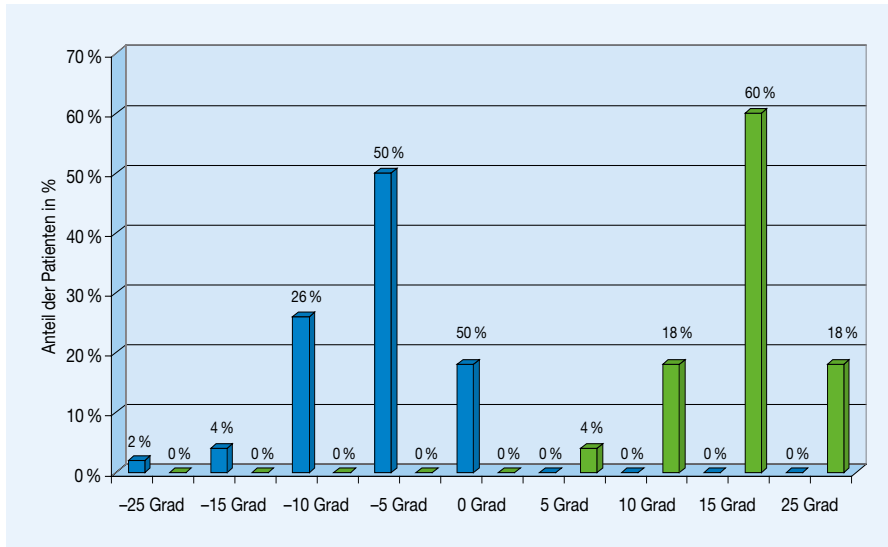


Abb.: Patientenanteile nach Ausmaß der Beweglichkeit des oberen Sprunggelenks vor (blaue Balken) und nach Operation (grüne Balken)

perkutanen operativen Eingriff als die gängige chirurgische Methode. Dieser Eingriff ist auch als sogenannte Z-Plastik bekannt (1, 2, 20).

Wir präsentieren einen Alternativansatz, da es bei dem üblicherweise gewählten Verfahren zu zahlreichen Komplikationen kommen kann, die neben einer ausgeprägten Schwäche in der Plantarflexion des Fußes und dem Risiko einer Überkorrektur auch Sehnenrisse und Probleme durch eine eingeschränkte Blutzufuhr umfassen (13).

Diese Komplikationen führten zur Entwicklung der von unserem Team bevorzugten Methode einer selektiven perkutanen Myofasziotomie. Die chirurgische Methode, die in diesem Artikel beschrieben wird, wurde von dem russischen Arzt *Valery Ulzibat* entwickelt (Patentschrift: *Ulzibat VB* [1987]: Method of treatment of muscular-fascial pain. *V.B. Ulzibat*/Certificate of author's invention, reg. no. SU 1621 901 A1 vom 24.09.1987 und englischsprachige Erläuterung www.ulzibat.ru/en/) (27) und ist besonders für den Einsatz bei Kindern geeignet, da die Dauer der Operation und die anschließende Ruhezeit gering sind. Die selektive perkutane Myofasziotomie ermöglicht es dem Chirurgen, einzelne verkürzte Fasziestränge in der Muskulatur zu durchtrennen, um dadurch eine

verbesserte Dehnbarkeit des Muskels zu erzielen. Die Dauer des Eingriffs beträgt üblicherweise rund 15 Minuten und der nachfolgende Krankenhausaufenthalt dauert lediglich 3 Tage.

Zur Nachversorgung empfehlen wir den Patienten das Tragen von speziellen Orthesen für einen Zeitraum von 8 Wochen nach dem Eingriff. Zusätzlich werden die Patienten mit Nachtlagerungsschienen versorgt, die das Bein in einem 90-Grad-Winkel halten. Diese Maßnahmen zur Ruhigstellung können unserer Erfahrung nach bei der Dehnung der Muskeln hilfreich sein – sie sind aber nicht zwingend erforderlich. Im Folgenden gehen wir auf die Ergebnisse einer Studie mit 50 Patienten mit Zehenspitzen gang ein, die mit einer perkutanen Myofasziotomie unter Verwendung der *Ulzibat*-Methode behandelt wurden. Im Anschluss präsentieren wir 3 Fallbeschreibungen, bei denen die Ergebnisse der Operation in Verbindung mit den anamnestischen Daten diskutiert werden – so soll die Anwendung der *Ulzibat*-Methode beispielhaft illustriert werden.

Studienergebnisse und Fallbeschreibungen

Die retrospektive Studie analysiert die Ergebnisse einer perkutanen Myofas-

ziotomie bei 50 Patienten mit Zehenspitzen gang. Der Eingriff wurde in der Diakovere gGmbH Klinik Annastift (Hannover, Deutschland) durchgeführt. Die Studie umfasste den Zeitraum vom 01.01.2020 bis zum 01.12.2021. Von den 50 Studienteilnehmern waren 11 weiblich (22,0%) und 39 männlich (78,0%). Die Teilnehmer waren im Alter von 5–18 Jahren mit einem Durchschnittsalter von 13 Jahren (10, 16).

Bei den meisten Patienten (32 Personen/64,0%) zeigte sich der Zehenspitzen gang bereits seit Beginn des Laufens. Bei fast einem Drittel der Patienten (26,0%) trat das pathologische Gangbild etwa ab dem Zeitpunkt auf, als sie den Kindergarten besuchten. Bei 4 Patienten (8,0%) wurde der Zehenspitzen gang erst später im Laufe der ersten Schuljahre festgestellt. Ein Patient entwickelte den Zehenspitzen gang im weiteren Verlauf seines Wachstums im Alter von 16 Jahren. Laut Angabe der Eltern ging der Großteil der Patienten (80,0%) ständig auf den Zehen. Bei den übrigen Patienten trat der Zehenspitzen gang etwa 60–80% der Gesamtgehzeit auf.

Im Zuge der klinischen Untersuchung beklagte fast ein Viertel der Patienten (22,0%) Schmerzen als Folge der Ganganomalie. Fünf Patienten beschrieben Schmerzen im Unterschenkel, andere hatten Schmerzen in den Füßen. Ein Patient beschrieb Schmerzen in den Knien und im Rücken. Es fand sich bei allen Patienten eine Verkürzung der Achillessehne. Bei 37 (74,0%) der Patienten wurde ein Pes cavus festgestellt. Außerdem hatten alle Patienten einen Spitzfuß.

Der normale Bewegungsumfang des oberen Sprunggelenks bei Kindern ist nach der Neutral-Null-Methode als 20 Grad in der Streckung, 0 Grad in der Neutralstellung und 50 Grad in der Beugung definiert (6). Bei 13 Patienten (26,0%) betrug der Winkel für die Beweglichkeit des oberen Sprunggelenks in der Neutralstellung –10 Grad, bei 2 (4,0%) –15 Grad und bei einem Patienten (2,0%) –20 Grad.

Tabelle

Vorteile/Nachteile der selektiven perkutanen Myofasziotomie
Vorteile
kleine Einschnitte
schnelle Genesung (ca. 8 Wochen)
minimaler Verlust der Muskelkraft
minimierte Belastungsbegrenzung
Nachteile
begrenzte Forschung
der Erfolg wird durch die Fähigkeiten des Chirurgen beeinflusst
komplexe Methode
Leistung und Ergebnisse uneinheitlich

Einige der Patienten, die an dieser Studie teilnahmen, entschieden sich für eine chirurgische Behandlung, um die Schmerzen zu lindern, die durch den jahrelangen Zehenspitzengang entstanden waren. Auch wollten viele Patienten ein besonderes Gangmuster loswerden, um sich nicht von Gleichaltrigen zu unterscheiden. Die Daten wurden unmittelbar vor Beginn der Operation und bei der Nachuntersuchung nach einem Jahr erhoben. Die Ergebnisse wurden in Bezug auf die Verbesserung der Mobilität im oberen Sprunggelenk interpretiert. Die statistische Datenerhebung wurde mit STATISTICA v. 8.0 (StatSoft Inc., USA) durchgeführt. Da die Daten nicht entlang der Medianwerte verteilt waren, bezieht sich die Diskussion auf den Median (Me) und die Quartile (Q1 und Q3). Wir konnten den Zehengang bei 47 Patienten (94 %) durch die Behandlung mithilfe der selektiven perkutanen Myofasziotomie reduzieren oder korrigieren. Mit der Verbesserung des Zehenspitzengangs ging auch ein verringerter Schweregrad des Spitzfußes und des Pes cavus einher.

Bei der Beurteilung der Fußmobilität nach der Operation wurden folgende Ergebnisse festgestellt: 2 Patienten (4,0 %) zeigten eine »leichte Verbesserung« der Knöchelbeweglichkeit auf den Bereich von bis zu 10 Grad, 9 (18,0 %) Patienten zeigten eine »mäßige Zunahme« der Beweglichkeit auf 10–14 Grad, 39 Patienten (78,0 %) zeigten eine »deutliche Verbesserung« auf den Bereich von 15 Grad und mehr. Bei 10 der Patienten trat neben der allgemeinen Verbesserung nach der chirurgischen Behandlung des Zehengangs ein postoperatives Hämatom als vorübergehende Komplikation auf, das eine weitere Behandlung durch Lymphdrainage erforderte – dadurch konnte das Problem gelöst werden. Bei 3 Patienten kam es während der 1-jährigen Nachbeobachtungszeit zu einem Wiederauftreten des Zehenspitzengangs: Einmal aufgrund eines Wachstumsschubs nach der Operation; einmal durch schlechte Compliance mit den Behandlungsempfehlungen; einmal mit ungeklärter Ursache, aber weiterhin verbesserter Knöchelbeweglichkeit.

Patientin 1

Die Patientin stellte sich zur Behandlung eines Zehenspitzengangs in der Praxis vor. Sie war das erstgeborene Kind der Familie und durch eine Normalgeburt zur Welt gebracht worden.

Die Patientin habe im Alter von 12 Monaten laufen gelernt und laufe seit ihrem 6. Lebensjahr ständig auf dem Vorfuß. Dabei habe der Zehenspitzengang stetig zugenommen und verursache Schmerzen beim Laufen. Die Patientin litt zum Zeitpunkt der Erstvorstellung unter einer Hyperlordose von 45 Grad. Die Beweglichkeit des Sprunggelenks war vor dem operativen Eingriff stark eingeschränkt und lag links bei 0–10–50 und rechts bei 0–20–50 Grad. Der operative Eingriff wurde aufgrund der Schwere des Zehenspitzengangs durchgeführt.

Die Nachuntersuchung zeigte, dass die Patientin nach Provokation nicht mehr

auf den Zehenspitzen lief. Auch eine Hyperlordose lag bei der Patientin nicht mehr vor. Die Dorsalextension des Sprunggelenks lag beidseitig bei 15–0–50 Grad, was eine deutliche Verbesserung darstellt. Es konnte eine persistierende Hypotrophie der Muskulatur nachgewiesen werden. Der operative Eingriff verursachte bei der Patientin keine besonderen Schmerzen und konnte eine Verringerung der Beschwerden beim Laufen erreichen.

Patient 2

Patient 2 wurde nach einer normalen Schwangerschaft durch einen Kaiserschnitt geboren. Patient 2 begann wie Patientin 1 im Alter von 12 Monaten zu laufen. Der Zehenspitzengang bestand bei Patient 2 seit Laufbeginn und trat ununterbrochen auf. Im Laufe der Zeit habe sich die Ganganomalie verschlimmert, dabei sei die Ausprägung des Gangverhaltens von der Situation und den Emotionen des Kindes unabhängig. Der Patient beklage Schmerzen beim Laufen, allerdings treten diese besonders im oberen Sprunggelenk auf. Eine erhöhte Belastung verursache keine Veränderung dieser Symptomatik. Die Beweglichkeit des oberen Sprunggelenks lag vor der Operation beidseitig bei 0–10–50 Grad.

Die Nachuntersuchung ergab, dass der Patient den Eingriff ohne Beschwerden überstanden hatte und die Orthesen sowie die Nachlagerungsschienen wie vorgesehen zur Nachbehandlung trug. Der Patient war zum spontanen Gehen mit planem Fußaufsatz fähig, die Dorsalextension des Sprunggelenks wurde beidseitig bei 25–0–50 Grad gemessen und war deutlich verbessert. Der allgemeine Nachbehandlungsbeobachtung zeigte, dass die Operation auch bei Patient 2 zu einem deutlich verbesserten Gangbild geführt hatte.

Patient 3

Patient 3, 15 Jahre alt, wurde ebenfalls zur Behandlung eines Zehenspitzengangs mit unklarer Ursache in der Pra-

xis für Ganganomalien vorgestellt. Der Patient war nach 39 Wochen Schwangerschaft durch eine Normalgeburt geboren worden und hatte erst im Alter von 18 Monaten laufen gelernt. Mit dem Lauflernen begann der Zehenspitzenengang und bestand seitdem ständig. In der Familie liefen auch der Vater und der kleine Bruder auf Zehenspitzen. Ein Versuch zur Behandlung der Ganganomalie mit Nachtschienen schlug fehl, da der Patient diese nicht regelmäßig getragen habe. Der Vorfußgang des Patienten war stark ausgeprägt, er konnte nur mit Mühe auf den Fersen gehen, ein Einbeinstand war unmöglich. Die Beweglichkeit im oberen Sprunggelenk lag links bei 5–0–50 und rechts bei 0–0–50 Grad. Der operative Eingriff wurde aufgrund der Schwere des Zehenspitzengangs durchgeführt. Die Nachuntersuchung zeigte, dass der Patient nach Provokation nicht mehr auf den Zehenspitzen lief. Die Dorsalexension des Sprunggelenks lag beidseitig bei 15–0–50 Grad und war damit deutlich verbessert. Der operative Eingriff verursachte keine besonderen Schmerzen und konnte eine Verringerung der Beschwerden beim Laufen erreichen.

Diskussion

Ein Zehenspitzenengang gilt dann als erfolgreich behandelt, wenn das plantigrade Gehen während mindestens 80 % der Zeit möglich ist und eine Beweglichkeit im oberen Sprunggelenk für die Dorsalflexion bei Kniebeugung von etwa 20 Grad erreicht werden konnte (14, 16). Alle Patienten, die an dieser Studie teilnahmen, konnten eine verbesserte Beweglichkeit im oberen Sprunggelenk erreichen. In der Literatur wird statt der von uns durchgeführten perkutanen Myofasziotomie häufig ein offener Eingriff zur Achillessehnenverlängerung als Behandlungsmethode empfohlen. Die Informationen darüber, welche Verbesserungen des Gangbilds durch andere chirurgische Eingriffe zu erwarten sind, und die Angaben zu den genauen Ergebnissen und Methoden sind oft sehr begrenzt. Im Allgemeinen besteht eine erhebliche

Heterogenität – die Studiengröße, Art der Daten und Methode der Datenerhebung sowie die Analysemethoden sind sehr unterschiedlich. Dennoch lässt sich aus der Literatur ersehen, dass auch die invasiveren operativen Behandlungsansätze die Mobilität im oberen Sprunggelenk verbessern konnten (2, 15, 19).

Die Daten geben allerdings keinen schlüssigen Hinweis darauf, ob eine Schienenbehandlung oder eine Operation eine größere Verbesserung des Gangs bewirken kann (18). Die jungen Patienten müssen bei den gängigen Behandlungsmethoden stärkere Einschränkungen ertragen als bei der Verwendung der Ulzibat-Methode. Allerdings fehlen Hinweise auf unerwünschte Nebenwirkungen oder Schmerzen durch die Operation (18, 26). Es gibt Berichte über einen verbesserten und geglätteten Gang nach einer Tendo-Achilles-/Gastrocnemius-/Soleus-Resektion, einschließlich einer geringfügigen Verbesserung einer anterioren Beckenneigung (15).

Nur wenige Studien bieten eine umfassende Quantifizierung der Anzahl der Patienten, die nach der Operation nicht mehr auf Zehenspitzen laufen. Stattdessen wird in den Studien häufig der Bewegungsumfang des oberen Sprunggelenks angegeben und Daten nach einer Gangrunde mit Angaben zur Geschmeidigkeit des Gangs verglichen.

Die Ergebnisse von Operationen wurden häufig für Patienten beschrieben, die wegen eines »schweren« Zehenspitzengangs und nach erfolgloser nicht-invasiver Therapie behandelt wurden. Dies ähnelt dem Ansatz der vorliegenden Studie. Leider werden die genaueren Kriterien für die operative Behandlung nur selten im Detail erörtert (11).

Die Ergebnisse dieser Studie in Verbindung mit den Ergebnissen der Fallbeschreibungen können mit den von *Eastwood* und Kollegen beschriebenen Ergebnissen verglichen werden. Diese berichten, dass Patienten nach eigener Aussage zu den Ergebnissen einer chi-

urgischen Behandlung des Zehenspitzengangs in 22 % der Fälle angaben, dass sie nach dem Eingriff normal gehen konnten, 50 % sagten, dass sie ihren Gang als verbessert empfanden und 26 % stellten keine Veränderung fest, während 2 % angaben, dass sich ihr Gang verschlechtert habe. Im Gegensatz dazu stellte die darauffolgende Untersuchung durch den behandelnden Arzt fest, dass nur 37 % der operativ behandelten Patienten nach der Achillessehnenverlängerung normal laufen konnten (11).

Die Vorteile der Ulzibat-Methode liegen nach den hier vorliegenden Daten darin, dass der Eingriff minimal-invasiv ist: Der zeitliche Aufwand für den Eingriff selbst und die Dauer des Krankenhausaufenthalts sind deutlich geringer als bei umfangreicheren Operationen. Wir haben durch den Eingriff keine schweren Komplikationen, wie sie bei anderen chirurgischen Behandlungsansätzen vorkommen können, beobachtet. Negative Konsequenzen wie zum Beispiel eine Überkorrektur, Sehnenruptur, Durchblutungsstörungen und Schwäche bei der Plantarflexion (13, 22) können vermieden werden.

Die perkutane Myofasziotomie konnte bei allen Patienten eine verbesserte Knöcheldorsalflexion um mindestens 10 Grad erreichen. Diese Erfolge blieben zum Zeitpunkt der Nachuntersuchung nach einem Jahr zunächst erhalten. Die Rehabilitationszeit ist für die Patienten vergleichsweise kurz. Wir empfehlen weitere Studien zur Bewertung minimal-invasiver chirurgischer Ansätze zur Behandlung des Zehenspitzengangs – dabei sollten auch qualitative Daten zu den Erfahrungen der Patienten erhoben werden.

Bei der Interpretation unserer Studie sind einige Einschränkungen zu beachten. Erstens wurde die Auswahl der Patienten, die in die Studie aufgenommen wurden, trotz eines standardisierten Protokolls von der jahrelangen Behandlungserfahrung des Haupttherapeuten (DP) beeinflusst. Daher unterliegt diese Studie einer Selektionsverzerrung.

Es müssen weitere Studien mit verschiedenen Therapeuten durchgeführt werden, um klinische Kriterien festzulegen, die Aufschluss darüber geben, welche Zehenspitzenengang-Patienten für eine chirurgische Behandlung geeignet sind und welche Ergebnisse von einer chirurgischen Behandlung zu erwarten sind.

Eine zweite Einschränkung besteht darin, dass der für diese Studie angegebene Nachbeobachtungszeitraum relativ kurz ist, da die Ulzibat-Methode in Deutschland erst seit kurzer Zeit angewendet wird.

Fazit

Die Ergebnisse dieser Studie zeigen, dass die perkutane Myofasziotomie nach *Valery Ulzibat* positive Ergebnisse bei der Behandlung des Zehenspitzenengangs erzielen kann. Diese chirurgische Methode ist im Vergleich zu anderen gängigen Operationsverfahren minimal-invasiv. Die Ulzibat-Methode hat sich als sehr wirksam erwiesen, bei 47 von 50 behandelten Patienten zu einer Verbesserung des Gangbildes geführt, und kann für die chirurgische Behandlung von Zehenspitzenengängern empfohlen werden.

Ethik-Richtlinien

Die Verwendung der Patientendaten im Rahmen der retrospektiven Studie und der Fallbeschreibungen wurde mit den Patienten beziehungsweise deren Vormündern besprochen. Die Zustimmung zur Studienteilnahme wurde von allen teilnehmenden Patienten eingeholt. Die Studie wurde unter Einhaltung der Helsinki-Deklaration zu Studien am Menschen durchgeführt (»World Medical Association Declaration of Helsinki on Ethical Principles for Medical Research Involving Human Subjects« [www.wma.net]).

Interessenkonflikt

Die Autoren geben an, dass kein Interessenkonflikt vorliegt.

Literatur

- Jahn J, Vasavada AN, McMullin ML (2009): Calf muscle-tendon lengths before and after Tendo-Achilles lengthenings and gastrocnemius lengthenings for equinus in cerebral palsy and idiopathic toe walking. *Gait & Posture* 29, 612–617
- McMullin ML, Baird GO, Caskey PM, Ferguson RL (2006): Comprehensive outcomes of surgically treated idiopathic toe walkers. *J Pediatr Orthop* 26 (5), 606–611
- Pendharker G, Lai DTH, Begg RK (2008): Detecting idiopathic toe-walking gait pattern from normal gait pattern using heel accelerometry data and Support Vector Machines. *Annu Int Conf IEEE Eng Med Biol Soc* 4920–4923
- Aktas S, Ercan S, Candan L, Moralar U, Akata E (2001): Early mobilization after sliding and Z-lengthening of heel cord: a preliminary experimental study in rabbits. *Arch Orthop Trauma Surg* 121 (1–2), 87–89
- Biber G, Rexing M (2020): Effizientes Gehen in der neuromuskulär wirkenden Beinorthetik durch kinetische Energieumwandlung. *Orthop Technik* 71, 66–72
- Russe OA, Gerhardt JJ, Russe OJ (1990): Gelenkmessung mit Darstellung der Neutral-Null-Methode und SFTR-Notierung. Huber, Bern
- Caselli MA, Rzonca EC, Lue BY (1988): Habitual toe-walking: evaluation and approach to treatment. *Clin Podiatr Med Surg* 5, 547–559
- Brunner R (2015): Hilfsmittel/Orthesen. In: *Kinderorthopädie in der Praxis*. Springer, Berlin, 865–872
- Dietz F, Khunsree S (2012): Idiopathic Toe Walking: to treat or not to treat, that is the question. *Iowa Orthop* 32, 184–188
- Engelbert R, Gorter JW, Uiterwaal C, van de Putte E, Helders P (2011): Idiopathic toe-walking in children, adolescents and young adults: a matter of local or generalised stiffness? *BMC Musculoskelet Disord* 12, 61
- Eastwood DM, Menelaus MB, Dickens DR, Broughton NS, Cole WG (2000): Idiopathic toe-walking: does treatment alter the natural history? *J Pediatr Orthop B* 9 (1), 47–49
- Caserta AJ, Pacey V, Fahey M, Gray K, Engelbert RH, Williams CM (2019): Interventions for idiopathic toe walking. *Cochrane Database Syst Rev* 10 (10), CD012363
- Tagoe MT, Reeves ND, Bowling FL (2016): Is there still a place for Achilles tendon lengthening? *Diabetes Metab Res Rev* 32, 227–231
- Pomarino D, Ramirez Llamas J, Martin S, Pomarino A (2017): Literature Review of Idiopathic Toe Walking: Etiology, Prevalence, Classification, and Treatment. *Foot Ankle Spec* 10 (4), 337–342
- McMullin ML, Gordon AB, Tompkins BJ, Caskey PM, Baird GO (2016): Long term gait outcomes of surgically treated idiopathic toe walkers. *Gait Posture* 44, 216–220
- Pomarino D, Merckenschlager A, Bernhard M K (2006): Neue Therapiekonzepte des idiopathischen Zehenspitzenenganges. *Kinder und Jugendmed* 6, 260–262
- Aksu F (2020): *Neuropädiatrie*. 5. Auflage, UNI-MED Science, Bremen, London, Boston
- van Bommel AF, van de Graaf VA, van den Bekerom MP, Vergroesen DA (2014): Outcome after conservative and operative treatment of children with idiopathic toe walking: a systematic review of literature. *Musculoskelet Surg* 98 (2), 87–93
- Hemo Y, Macdessi SJ, Pierce RA, Aiona MD, Sussman MD (2006): Outcome of patients after Achilles tendon lengthening for treatment of idiopathic toe walking. *J Pediatr Orthop* 26 (3), 336–340
- Barrow WJ, Jaworski M, Accardo PJ (2011): Persistent toe walking in autism. *J Child Neurol* 26, 619–621
- Yngve D A, Chambers C (1995): Preserving plantar flexion strength after surgical treatment for contracture of the triceps surae: a computer stimulation study. *J Orthop Res* 13, 971–972
- Westberry DE, Carpenter AM, Brandt A, Barre A, Hilton SB, Saraswat P, Davids JR (2021): Surgical Outcomes for Severe Idiopathic Toe Walkers. *J Pediatr Orthop* 41 (2), e116–e124
- Butterworth ML, Marcoux JT (2020): *The Pediatric Foot and Ankle: Diagnosis and Management*. Springer International Publishing
- Accardo P, Morrow J, Heaney MS, Whitman B, Tomazic T (1992): Toe walking and language development. *Clin Pediatr (Phila)* 31 (3), 158–160
- Accardo J, Whitman B (1989): Toe walking. A marker for language disorders in the developmentally disabled. *Clin Pediatr (Phila)* 28, 347–350
- van Kuijk AA, Kusters R, Vugts M, Geurts AC (2014): Treatment for idiopathic toe walking: a systematic review of the literature. *J Rehabil Med* 46 (10), 945–957
- Ulzibat VB (1987) *Ulzibat Method of treatment of muscular-fascial pain*. Ульзибат ВВ Способ лечения мышечно-фасциальных болей ВВ Ульзибата/Свидетельство об авторском изобретении, рег
- Böhm H, Döderlein L, Lewens D, Dussa CU (2020): Was können Unterschenkelorthesen zur Verbesserung des Gangbildes bei Kindern mit Zerebralparese leisten. *Orthopäd Technik*, 71

Anschrift für die Verfasser:

*Johanna Thren
Kompetenznetz Zehenspitzenengang
Praxis Pomarino
Rahlstedter Bahnhofstraße 9
22143 Hamburg
E-Mail johanna.thren@ptz-pomarino.de*

„What? Ich und

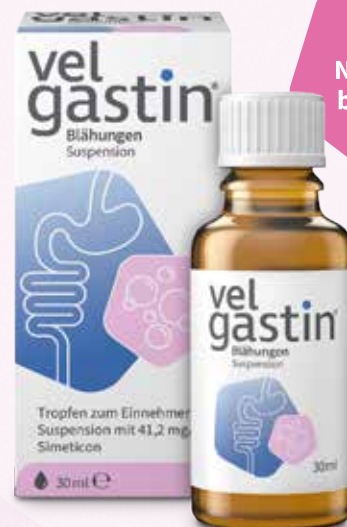Blähungen?

Das war Papa!“



Velgastin® Blähungen Suspension

- Ihre sichere Verordnung bei Blähungen wirkt schnell und gezielt mit dem bewährten Nr. 1 Wirkstoff Simeticon*
- Voll erstattungsfähig von Geburt an zuzahlungsfrei für Säuglinge und Kleinkinder bis 3 Jahre
- Beruhigt Bauch, Baby und Eltern für mehr Effizienz und Zufriedenheit im Praxisalltag



Ohne Natriumbenzoat

*IQVIA PharmaTrend®, 03A3 Antiflatulentia, MAT 03/22

Velgastin® Blähungen Suspension. Tropfen zum Einnehmen, Suspension. *Wirkstoff:* Simeticon (Dimeticon: Siliciumdioxid 97:3) 41,2 mg/ml. Anwendungsgebiete: Zur symptomatischen Behandlung gasbedingter Magen-Darm-Beschwerden, z.B. Blähungen (Meteorismus) und Völlegefühl, zur Vorbereitung von Untersuchungen im Bauchbereich, wie z.B. Röntgen und Sonographie. Gegenanzeigen: Überempfindlichkeit gegenüber dem wirksamen Bestandteil oder einem der sonstigen Bestandteile. Nebenwirkungen: Im Zusammenhang mit der Anwendung von Velgastin® Suspension bisher nicht beobachtet. Stand der Information: 12/2019. Engelhard Arzneimittel GmbH & Co. KG, Herzbergstr. 3, 61138 Niederdorfelden, Telefon: 06101/539-300, Fax: 06101/539-315, www.engelhard.de

Für ein ausgeglichenes Bauchgefühl

vel
gastin®



150 JAHRE
Mission Gesundheit